Fibromatöse Entartung des Zahnfleisches

Inaugural-Dissertation

zur

Erlangung der Würde eines Doktors der Zahnheilkunde

der

BIBLIOTHEEK RIJKS UNIV. LEIDEN

Hohen Medizinischen Fakultät

an der

Friedrich Wilhelm-Universität zu Berlin

von

Dr. C. H. BRANN
Zahnarzt in Berlin

Tag der Promotion:
27. Januar 1920

506

Mit Zahnfleisch wird der Teil der Mundschleimhaut bezeichnet, der die Processus alveolares bedeckt. Im Unterkiefer bildet auf der Vorderseite die gingivo-buccale Falte die Grenze, auf der Rückseite der Beginn des Mundhöhlenbodens. Nach hinten erstreckt sich das Zahnfleisch bis hinter die Weisheitszähne. Im Oberkiefer ist die Vordergrenze wiederum die gingivo-buccale Falte. Auf der Rückseite des Processus alveolaris maxillae erstreckt sich das Zahnfleisch auf das Palatum durum. Eine scharfe Grenze ist hier schwer zu bestimmen; sie ist in einer Linie zu suchen, die parallel zum Zahnbogen durch die letzte Plica palatina transversa (Ruga palatina) laufend gedacht werden kann. Hinten verläuft die Grenze hinter den Weisheitszähnen. Vom freien Zahnfleischrande gehen zwischen zwei nebeneinanderstehende Zähne papillenartige Fortsätze, Interdentalpapillen.

Von alters her sind Geschwülste bekannt, die unter dem Namen „Epulis" zusammengefaßt werden. Es sind dies kleine, anscheinend vom Zahnfleisch ausgehende Geschwülste. Unter dem Namen „Epulis" soll nicht der strukturelle Aufbau verstanden werden. Die Herleitung von ἐπὶ (auf) und τὸ οὖλον (das Zahnfleisch) besagt bereits, daß die Geschwulst vom Zahnfleisch ausgeht.

Zwei Arten von diesen Geschwülsten sind besonders zu unterscheiden: Geschwülste, die in ihrem Aufbau namentlich den Charakter faserigen Bindegewebes haben (epulis fibromatosa), und Geschwülste sarkomatösen Baues mit Spindelzellen- und Riesenzellen-Struktur. Diese Geschwülste sitzen fast stets in bestimmten Gegenden der Alveolarfortsätze als circumscripte Tumoren. Im Gegensatz dazu steht die unter dem Namen „Gingivitis hypertrophica" bekannte Erkrankung des Zahnfleisches. Diese Erkrankung befällt meistens den Zahnfleischsaum. In hochgradigen Fällen wird das gesamte Zahn-

fleisch von ihr ergriffen. In einem solchen Falle spricht man von fibromatöser Entartung des Zahnfleisches.

Statt mit dem Namen „fibromatöse Entartung des Zahnfleisches" bezeichnen die verschiedenen Autoren diese Ueberbildung des Zahnfleisches mit Elephantiasis gingivae oder Gingivitis hypertrophica chronica, eigentümliche Fälle von Hypertrophie des Zahnfleisches, Zahnfleischwucherung, enorme Hypertrophie des Zahnfleisches, elephantiastische Wucherungen der Gingiva und ähnlichen Namen. Der Name „Elephantiasis" erscheint nicht gut gewählt. Die Definition der Elephantiasis besagt nämlich, daß sich in den Lymphwegen Filarien finden, was bei der fibromatösen Entartung nicht der Fall ist. Auch die Namen „Zahnfleischhypertrophie" resp. „Wucherung des Zahnfleisches" erscheinen als zu unbestimmt gehaltene Krankheitsbezeichnungen. Dagegen besagt „Entartung des Zahnfleisches", daß ein großer Teil, wenn nicht das ganze Zahnfleisch von der Krankheit befallen ist, und das Beiwort „fibromatös" bezeichnet genau die Art der Entartung.

Es sind namentlich zwei Arten fibomatöser Entartung zu unterscheiden. Ein weitmaschiges Grundgefüge und einen sehr großen Reichtum an Gefäßen zeigt das fibromatös entartete Zahnfleisch, bei dem die Entartung jüngeren Datums ist. Einen sehr soliden fibrösen Bau weist dagegen die harte Form von fibromatöser Entartung auf, die meist schon jahrelang bestand und sich durch langsames Wachstum ausgezeichnet hat.

Es fragt sich, ob die fibromatöse Entartung den echten Geschwülsten zuzurechnen ist oder nicht. Es handelt sich zweifellos um eine Neubildung; ob es sich aber um eine Hyperplasie, d. h. um eine Vermehrung der das Zahnfleisch aufbauenden Elemente oder um eine entzündliche Proliferation, oder aber um echte Geschwülste handelt, geht aus folgendem hervor: „Eine Neubildung kann sowohl von den Zellen als auch von der Zwischensubstanz ausgehen" (Preiswerk[18]). Unter Geschwulst wird eine circumscripte Neubildung verstanden, die aus den den Organismus aufbauenden Elementen besteht, histologisch aber größere oder kleinere Abnormitäten zeigt und im Wachstum nicht abgeschlossen ist. Oestreich[16]) sagt: ‚Das Fibrom ist eine Geschwulst, welche aus Bindegewebe besteht. Da auch durch die Entzündung Bindegewebe produziert wird, liegt hier ein Grenzgebiet zwischen Entzündung und Geschwulstbildung vor."

Bei der mikroskopischen Untersuchung des fibromatös entarteten Zahnfleisches ist zu sehen, daß die Zeichen der akuten oder chroni-

schen Entzündung im stärksten Maße vorhanden sind. Mit Rücksicht hierauf ist die fibromatöse Entartung nicht zu den echten, sondern zu den entzündlichen Geschwülsten zu rechnen.

Klinisch bietet die fibromatöse Entartung folgendes Bild: Das Zahnfleisch ist an der Außen- und Innenseite der Alveolarfortsätze wie gequollen und bildet häufig Knoten, die gewöhnlich die Größe einer Haselnuß, selten die eines Hühnereies erreichen. Namentlich die Interdentalpapillen sind stark verdickt. Oft erstreckt sich die fibromatöse Entartung über den größten Teil des Alveolarfortsatzes, indem sie in breiter Basis dem Kiefer aufsitzt (Williger[26]). Die Geschwulstmassen, die ihren Ausganspunkt immer von den dem Zahnhalse benachbarten Zahnfleischpartien nehmen, schließen am Ende die Zähne von allen Seiten ein, indem sie sich im Unterkiefer wallartig erheben und im Oberkiefer in leicht von den Zähnen abhebbaren Lappen gardinenartig bis zur Schneide der Zähne herabhängen können. Die Konsistenz des fibromatös entarteten Zahnfleisches kann verschieden sein. Die verschiedensten Abstufungen von weich, prall, derb und hart finden sich. Vorausgesetzt, daß keine Erweichung im Innern des Tumors eingetreten ist, ist die Härte der Menge des eingelagerten Bindegewebes proportional.

Die Farbe des fibromatös entarteten Zahnfleisches zeigt je nach dem Blutreichtum und der Dicke der Mucosa die verschiedensten Farbenabstufungen, von blaßrosa bis blaurot. Auf Druck, der, nebenbei bemerkt, keinen Schmerz auslöst, erblaßt die Geschwulst, um beim Nachlassen des Druckes sofort ihre frühere Farbe wiederzugewinnen.

Die Oberfläche des fibromatös entarteten Zahnfleisches ist fast immer höckrig, warzig oder gelappt, nur in seltenen Fällen glatt. Die Geschwulstmassen schmiegen sich den Zähnen an und füllen allmählich die Zahnlücken aus. Es entsteht so ein genaues Negativ der Zähne auf den ihnen anliegenden Flächen. Oft wird die Oberfläche des fibromatös entarteten Zahnfleisches durch den Druck der ihm im Ober- resp. Unterkiefer gegenüberstehenden Zähne erodiert, so daß unter Umständen oberflächliche Geschwüre entstehen können. Die Neigung zu Blutungen der Tumoren nimmt proportional ihrer Größe zu. Je größer nämlich die fibromatöse Entartung ist, desto reichlicher ist das von ihr befallene Zahnfleisch mit Gefäßen versehen. Die Ursache der Blutungen braucht nicht immer in dem Druck gegenüberstehender Zähne oder in mechanischen Einwirkungen beim Kauakt zu liegen, sondern oft werden die Blutungen auch durch die bei fortschreitender Ulzeration entstehende Arrosion der Gefäße veranlaßt.

Bei sehr ausgedehnter fibromatöser Entartung kann der Kauakt gestört werden. Unter Umständen werden schwerwiegende Verdrängungserscheinungen in der Nachbarschaft verursacht. Diese machen sich fast stets durch Lockerung der Zähne bemerkbar. Ferner können die gewucherten Zahnfleischmassen bei großer Ausdehnung der fibromatösen Entartung Atem- und Schlingbeschwerden verursachen. Diese immerhin seltenen Fälle sehen wir heute kaum mehr, weil schon meist früher die Exstirpation vorgenommen wird.

Als Prädilektionssitz der fibromatösen Entartung ist die labiale bzw. buccale Fläche der Kiefer, besonders im vorderen Mundabschnitt anzusehen.

Vergleichen wir die verschiedenen Fälle von fibromatöser Entartung in verschiedenen Stadien, so erhalten wir ein Bild vom Wachstum derselben. Fast übereinstimmend sehen wir ein kleines Knötchen entstehen, das entweder direkt palpabel resp. der Inspektion zugänglich ist, oder das sich unter einem Zahne oder Zahnrest hervordrängt und dadurch zuweilen Schmerz erzeugt. Häufig bleibt die Geschwulst längere Zeit klein und ruft keinerlei Beschwerden hervor. Beim Größerwerden sucht sie die ihrem Wachstum hinderlichen Widerstände, wie Zähne und Wurzeln, zu überwinden, indem sie zwischen den Zähnen oder unter einer Wurzel allmählich hervorwuchert und die benachbarten Zähne lockert.

Die Differentialdiagnose zwischen fibromatöser Entartung und anderen Neoplasmen dürfte in den meisten Fällen keine Schwierigkeiten machen, namentlich wenn es sich um ein weiter fortgeschrittenes Stadium von fibromatöser Entartung handelt. Auf den ersten Blick könnte die harte Form mit der als Leontiasis ossea bezeichneten Krankheit verwechselt werden. Bei der Leontiasis ossea ist der Knochen verdickt und aufgetrieben. Die ihn bedeckende Schleimhaut ist normal. Im Gegensatz hierzu handelt es sich bei fibromatöser Entartung um eine Gewebswucherung des Zahnfleisches, während der Knochen nach Entfernung der Geschwulstmassen normales Aussehen zeigt.

Die Therapie der fibromatösen Entartung besteht in der Exstirpation mit dem Messer. Die Exstirpation mit dem Thermokauter, die von einigen Autoren empfohlen wird, ergibt ungünstigere Resultate. Wenn auch bei dieser Methode die Blutung geringer ist, so werden durch das glühende Eisen die Wundränder und gesunden Teile, z. B. Periost und Knochen, in weiterer Ausdehnung mit zerstört, die besser erhalten bleiben. Ferner heilt eine Schnittwunde schneller als eine nekrotisierte Wundfläche.

Die Operation wird auf folgende Weise ausgeführt: Nach vorheriger Darreichung von 0,6 Bromural oder 0,02 Morphium werden in Lokal- bzw. Leitungsanästhesie die fibromatös entarteten Massen umschnitten und mit dem Schneidemeißel abgelöst. Mit Rücksicht auf die häufig auftretenden starken Blutungen wird hierbei so vorgegangen, daß bei ausgedehnteren Geschwülsten, die den ganzen Kiefer umfassen, erst die eine Seite und einige Wochen später die andere Seite operiert wird. Der Schnitt wird etwas entfernt von der Basis der Geschwülste angelegt. Die Tumoren werden bis auf die Knochen durchschnitten. Dann werden sie mit dem Schneidemeißel vom Knochen abgehebelt, indem gleichzeitig die Zähne, deren Erhaltung nicht mehr möglich ist, entfernt werden. Die Wundflächen werden so gut als möglich mit Schleimhautlappen übernäht.

In den meisten Fällen ist eine Uebernähung nicht möglich. Es wird dann auf folgende Weise vorgegangen: Von dem von fibromatöser Entartung befallenen Kiefer des Patienten wird Abdruck genommen. Dieser Abdruck wird mit Gips ausgegossen. Der Abguß stellt ein genaues Ebenbild des erkrankten Kiefers dar. Von diesem Gipsmodell wird so viel mit einem Gipsmesser fortradiert, wie die zu entfernenden Geschwulstmassen ausmachen. Darauf wird von dem radierten Gipsmodell nach Isolierung mit Seifenspiritus ein Negativ-Gipsmodell angefertigt. Auf der Patrize werden die etwa noch vorhandenen Zähne mit Wachs überzogen, bis etwas unter die radierten Zahnfleischkonturen. Durch Einpressen in die Matrize wird das Wachs konturiert. Daraufhin wird die Matrize in eine Metallküvette eingebettet und ein Gegenguß angefertigt. Nach dem Hartwerden wird die Küvette auf dem Vorwärmer erwärmt, auseinandergenommen und das Wachs mit heißem Wasser ausgeschwemmt. In einer Zelluloidpresse wird eine starke Salzlösung auf 105° C. erwärmt. Eine Zelluloidplatte von der Größe des Küvettenumfanges wird in die kochende Salzlösung getaucht und allmählich zwischen die Gipsmodelle in den beiden Küvettenhälften gedrückt. Passen schließlich die Küvettenzapfen ineinander, so wird die ganze Küvette mit der zwischengelegten Zelluloidplatte in die Salzlösung gebracht. Die Presse wird langsam angezogen, bis die Küvettenränder dicht aufeinanderliegen. Nach dem Erkalten wird die Küvette auseinandergenommen und die nun erhaltene Zelluloidprothese beschnitten, zugefeilt und mit einem Filzkegel poliert.

Nach Entfernung der Geschwulstmassen und Tamponade mit Jodoformgaze wird diese Prothese über die noch vorhandenen Zähne

des Patienten geschoben bzw. an die Kiefer angepreßt. Außer dem Vorteil, daß der Patient auch während der Heilung weiche Nahrung zu sich nehmen kann, schützt diese Zelluloidprothese ihn vor starken Nachblutungen, indem die Tamponade fest an die Wundflächen angepreßt wird. Beginnen die Wundflächen zu granulieren, so wird die Zelluloidprothese abgenommen. Sie ist fast unzerbrechlich, sterilisierbar, leicht sauber zu halten und billig.

Die Nachbehandlung besteht im Entfernen der Nähte nach 5—6 Tagen und, falls nötig, im Aetzen mit 8proz. Chlorzinklösung, namentlich in den Interdentalräumen. In kurzer Zeit bilden sich Granulationen. Nachblutungen können vorkommen, sind aber selten. Nach Jodoformgazetamponade stehen sie gewöhnlich sofort. Der Mund ist durch Spülen mit Hydrogenium hyperoxydatum reinzuhalten; etwaige schleimige Beläge auf den Wundflächen schwinden nach Spülung mit Natronwasser. Nach kurzer Zeit sind die Wunden meist geheilt.

Die Prognose der fibromatösen Entartung ist eine durchaus günstige, vorausgesetzt, daß der Mutterboden gründlich entfernt wird. In bezug auf den Gesamtorganismus ist die Prognose ebenfalls günstig, denn die fibromatöse Entartung bleibt lokal beschränkt und bildet keine Metastasen.

Während die Epulis fibromatose bzw. sarcomatosa und die Gingivitis hypertrophica häufig auftritt, ist die fibromatöse Entartung des Zahnfleisches eine verhältnismäßig seltene Erkrankung.

Bei den in der Literatur verzeichneten Fällen ist dort, wo ein mikroskopischer Befund fehlt, nicht immer mit Sicherheit festzustellen, ob es sich um fibromatöse Entartung des Zanfleisches oder um eine ähnliche Erkrankung des Zahnfleisches handelt.

C. Whiteley[27]) beschreibt einen Fall eines 20jährigen Mannes von kachektischem und stupidem Aeußern, bei dem die Gingiva der Kiefer wangenwärts stark gewuchert war. Eine mikroskopische Untersuchung der operativ entfernten Gebilde wurde nicht vorgenommen.

Heath[8]) hat folgenden Fall beobachtet: Ein 26jähriger Mann bemerkte zuerst vor vier Jahren eine Verdickung des Zahnfleisches. Damals wurde das verdickte Zahnfleisch weggeschnitten. Drei Monate danach zeigte sich wieder eine Verdickung, die seitdem beständig zunahm. Bei der Aufnahme erschien bei geschlossenem Munde die Oberlippe verdickt und die Wange auffällig ausgefüllt. Das Zahnfleisch an beiden Kiefern war enorm hypertrophisch, die Zähne waren gelockert und verschoben.

Die Behandlung bestand darin, daß zuerst am Oberkiefer die gelockerten Zähne extrahiert, dann das hypertrophische Zahnfleisch mit der Schere und der Rand der Alveolen mit der Knochenschere abgetragen wurde; die Blutung wurde mit dem Paquelinschen Thermokauter gestillt. Vierzehn Tage später wurde dieselbe Operation am linken Kiefer vorgenommen. Heilung. Die mikroskopische Untersuchung ergab eine normale Schleimhaut bei einer Wucherung des Bindegewebes, zwischen welchem zahlreiche Zellhaufen lagen.

Nach Heath[8]) berichtete Mac Gillivray[9]), Chirurg am Bendigo-Hospital in Australien, über den Fall einer 29jährigen Frau. Diese litt seit frühester Kindheit an eigentümlichen Zahnfleischverdickungen an beiden Kiefern. Im Alter von 10 Jahren wurden einige Zahnfleischverdickungen weggeschnitten unter gleichzeitiger Entfernung mehrerer Zähne. Da sich Rezidive bildeten, entfernte Patientin „derartige vorspringende Teile mit einem Rasiermesser". Schließlich wurden die erkrankten Zahnfleischpartien und die Alveolarränder abgetragen, worauf Heilung eintrat.

1901 veröffentlichte Metnitz[12]) einen Fall von Zahnfleischwucherung, bei dem die mikroskopische Untersuchung ergibt:

„Das zwischen den Zahnwurzeln sich befindende Gewebe ergibt ein reichlich vaskularisiertes Granulationsgewebe mit dichter, zumeist mononucleärer Leukocytheninfiltration und einem bindegewebigen Retikulum. Irgendwelcher spezifische Charakter fehlt diesem Granulationsgewebe."

Zum Schluß führt Metnitz[12]) noch folgendes an:

„Da die Malignität ausgeschlossen, der Prozeß aber ein so veralteter war, daß er sicher jeder noch so energischen Friktionskur gespottet hätte, ist die Extraktion der noch vorhandenen Mahlzähne, welche samt und sonders wacklig waren, mit darauf folgender Abtragung der Zahnfleischwucherungen angezeigt gewesen. Die Nachbehandlung bestand in Touchierungen mit Lapis und einer Friktionskur des Zahnfleisches."

M. Kraus[11]) veröffentlicht einen Fall einer 19jährigen Patientin, die die typischen Erscheinungen von fibromatöser Entartung zeigte. Nach erstmaliger partieller Kauterisation traten sehr bald Rezidive auf. Nach einer dann versuchten erfolglos ausgeführten Friktionskur während acht Wochen wurden im Oberkiefer die gelockerten Zähne entfernt, „das hypertrophierte Zahnfleisch mittels Porzellanbrennner fazial und lingual verschorft und der Alveolarfortsatz des Oberkiefers

mittels Meißels abgetragen". Nach sechs Wochen wurde der Unterkiefer ebenso behandelt, worauf vollständige Heilung eintrat. Das mikroskopische Bild zeichnete sich durch eine überaus große Anzahl von Rundzellen, Plasmazellen und Lymphozyten im subpapillären Bindegewebe aus. Der Verfasser kommt zu dem Schluß, daß es sich um einen chronisch entzündlichen Prozeß handelt.

Stein[22]) veröffentlichte 1918 unter dem Namen „Elephantiasis Gingivae" den Fall eines 35jährigen Mannes, der seit seinem fünften Lebensjahre an einer Zahnfleischverdickung gelitten habe. Drei Geschwister litten an derselben Krankheit. Anstatt der Zahnreihen ist beim Oeffnen des Mundes das gewucherte Zahnfleisch zu sehen, das die Zähne im Ober- und Unterkiefer fast vollständig einschließt. Nach stückweiser operativer Abtragung des gewucherten Zahnfleisches und nachfolgender Kauterisation erfolgte Heilung nach einigen Wochen. Ein Rezidiv trat nicht ein. Der mikroskopische Befund zeigte stark ödematöses und entzündlich infiltriertes Bindegewebe und Muskulatur. Die zellige Infiltration zeigte sich fleckförmig und war ohne Neubildungscharakter.

Eine zweite Untersuchung auf Plasmazellen bewies, daß das Material in den Infiltraten reichlich Plasmazellen enthielt. Der Verfasser sagt weiter:

„Die starke Vermehrung der Muskulatur in dem sonst muskelarmen Zahnfleisch war besonders auffallend und als Zeichen der allgemeinen vorhandenen Hyperplasie anzusprechen. Die Oedeme, die zellige Infiltration des Bindegewebes mit großen und kleinen Lymphozyten und Leukozyten und Plasmazellen, schließlich die reichliche Gefäßentwicklung bezeugten, daß wir es mit einer besonderen Art chronischer hypertrophierender Gingivitis zu tun haben, die pathologisch-anatomisch der Elephantiasis am nächsten kommt."

Durch die Liebenswürdigkeit des Herrn Prof Williger bin ich in den Stand gesetzt, zu dem von Stein[22]) 1918 veröffentlichen Fall einen Parallelfall anzuführen. Der Bruder des von Stein behandelten Patienten, Robert, V., wurde nämlich in Berlin von Williger wegen fibromatöser Entartung behandelt. Das Krankheitsbild des in Berlin operierten Patienten zeigte mit den von Stein veröffentlichten Bildern eine solche Aehnlichkeit, daß im ersten Moment angenommen wurde, daß es sich um ein und denselben Patienten handelte, bis sich herausstellte, daß bei mehreren Familienmitgliedern die Krankheit gleichzeitig aufgetreten war.

Figur 1.

Figur 2.



Figur 3.

Fall I. Die Krankengeschichte ergibt folgendes: Patient, Landsturmmann B., 33 Jahre alt, gibt an, seit sehr langer Zeit an einer Zahnfleischverdickung gelitten zu haben. Mit der Zeit sei diese immer größer geworden und habe ihn am Kauen gehindert. Während Vater und Mutter nie etwas von Zahnfleischwucherungen gemerkt haben sollen, leiden ein Bruder (der von Stein behandelte Fall) und zwei Schwestern an derselben Zahnfleischverdickung. Zeitweise habe er Magenbeschwerden gehabt, namentlich seitdem er zum Heere eingezogen sei. Aus diesem Grunde sei er dem Reservelazarett, zahnärztliches Universitätsinstitut, überwiesen worden.

Befund: Mittelgroßer Mann in mäßigem Ernährungs- und Kräftezustand.

Innere Organe: ohne Befund.

Urin: ohne Befund.

Wassermann: —.

Beim Oeffnen des Mundes (siehe Fig. 1, 2, 3) sieht man das Zahnfleisch des Unterkiefers wulstartig verdickt. Die Zähne sind gelockert. Im Oberkiefer sind die Zähne sowohl labial als palatinal von einer fleischigen Masse wallartig umgeben, so daß nur $\underline{1}|$ mit der Schneidekante herausragt. In der Gegend der Umschlagsfalte ist diese Masse gegen die normale Schleimhaut deutlich abgesetzt. Die Farbe der Geschwulst ist blaßrosa. Die Oberfläche ist mit kleinen Knötchen und Warzen versehen. Das Röntgenbild zeigte außer einer Dislozierung der Zähne namentlich im Oberkiefer keine Besonderheiten. Nach Probeexzision ergibt die mikroskopische Untersuchung folgendes:

Die Grundsubstanz wird von faserigem Bindegewebe gebildet. Nach der Peripherie zu werden die in der Tiefe wohl ausgeprägten Bindegewebszüge immer spärlicher und verschwinden schließlich völlig, um durch ein feines, protoplasmareiches Stützgewebe ersetzt zu werden. In diesem finden sich zahllose, zum Teil recht erweiterte Gefäße und viele kavernöse Hohlräume. Die Untersuchung der deckenden Epithelschicht ergibt wechselnde Bilder. Stellenweise ist die Epitheldecke stark reduziert oder fehlt vollständig, namentlich an den aus dem Gewebe hervorragenden Knötchen. An anderen Stellen bildet das geschichtete Plattenepithel ziemlich dicke Lagen mit reichlichen, sich in die Tiefe erstreckenden, untereinander anastomosierenden Zapfen und netzartigen Fortsätzen. Diese besitzen an einigen Stellen die drei- bis vierfache Länge des normalen Epithels. Das darunter liegende Gewebe weist kleinzellige Infiltration auf.

Diagnose: Fibromatöse Entartung der Gingiva.

Therapie: Anästhesie mit Novocain-Suprareninlösung. Abtragung des gewucherten Zahnfleisches mit nachfolgender Kauterisation der Interdentalpapillen in mehreren Sitzungen. Jodoformgaze-Tamponade, die durch vorher angefertigte Zelluloidprothese gehalten wird. Starke Nachblutung. Diese steht nach anhaltender Tamponade. Glatter Heilungsverlauf; die Zähne wurden erhalten. Kariöse Wurzeln, die unter den Geschwulstmassen lagen, wurden entfernt. Nach einigen Wochen zeigen die Alveolarfortsätze normale Schleimhaut. Da Patient, aus der Behandlung entlassen, später nicht mehr ins Lazarett kam, ist anzunehmen, daß ein Rezidiv nicht aufgetreten ist. Jedoch ist trotz Nachforschung keine absolute Sicherheit für diese Annahme zu erhalten.

Das gleichzeitige Auftreten von fibromatöser Entartung bei mehreren Familienmitgliedern läßt in diesem Falle wohl den Schluß zu, daß eine besondere Disposition für fibromatöse Entartung in der Familie des Patienten vorhanden ist. Diese Art der Disposition scheint jedoch außerordentlich selten zu sein, denn in der Literatur ist nur ein von Nasse[15]) veröffentlichter Fall zu finden. Bei diesem wurden in einer Familie über drei Generationen „eigentümliche höckrige, warzige und derbe Verdickungen am Zahnfleisch und Alveolarfortsatz vererbt. Dieselben begannen jedesmal einige Jahre nach der Geburt sich zu entwickeln und nahmen langsam an Größe zu. Beziehung zur ersten und zweiten Dentition waren nicht nachzuweisen.“ Nasse berichtet weiter, daß bei einigen dieser Patienten Unregelmäßigkeiten in der Stellung der Zähne vorhanden gewesen seien. Auch O. Weski erklärte in einem Vortrage in der Berliner laryngologischen Gesellschaft, Sitzung vom 18. III. 1910, mehrfaches Vorhandensein von fibromatöser Entartung in einer Familie gefunden zu haben.

Gerade jetzt befindet sich von H. Weski[25]) eine Arbeit im Druck, in der er den von O. Weski erwähnten Fall ausführlicher behandelt. H. Weski[25]) beobachtete die Erkrankung, die er mit „Elephantiasis gingivae hereditaria“ bezeichnet, an fünf Generationen einer Familie (s. Fig. 4). Die dritte, vierte und fünfte Generation konnte er persönlich beobachten. Die fünf Generationen umfassen 39 Personen, und zwar 20 männliche und 19 weibliche. Mit der Erkrankung waren bzw. sind nach seinen Angaben 7 männliche und 9 weibliche Familienmitglieder behaftet, und frei davon 13 männliche und 10 weibliche Personen. Die hier von H. Weski aufgestellte Stammtafel der Familie gibt ein deutliches Bild von der Vererbung der Krankheit:

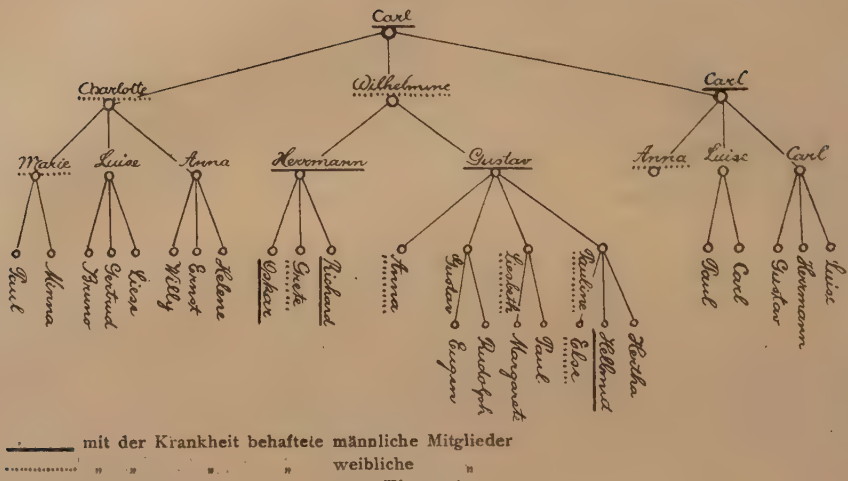

Figur 4.

Die Angaben über das klinische Bild und die mikroskopischen Befunde, die nur in unwesentlichen Punkten zuweilen etwas verschieden sind, sind bei sämtlichen mit der Krankheit behafteten Familienmitgliedern typisch für fibromatöse Entartung des Zahnfleisches. W e s k i faßt seine Erfahrungen über die von ihm beobachteten Fälle folgendermaßen zusammen:

Nach den Erklärungen der Eltern der vierten und fünften Generation wurden die mit der Krankheit behafteten Personen nicht mit ihr geboren, sondern sie entstand erst bei der Dentition der Milchzähne. An keinem der Patienten sei bisher beobachtet worden, daß die Hypertrophie spontan zum Stillstand gekommen sei oder zurückginge, sondern stetig habe sie im Wachstum zugenommen. Er beweist dies durch Vorzeigung von Abgüssen, die vor 10 Jahren gemacht wurden; mit dem heutigen Befunde. Er beobachtete die Entartung an Patienten im Alter von 5—70 Jahren, bei denen allen die Entartung des Zahnfleisches im Oberkiefer viel stärker als im Unterkiefer gewesen sei. Zahnsteinablagerungen sollen in allen Fällen gering gewesen sein. Ferner weist W e s k i noch auf gleicherweise auftretende Anomalien bei verschiedenen der Patienten hin — über mäßigen Haarwuchs an den Extremitäten usw. — Die beobachteten Patienten seien geistig normal gewesen. O. W e s k i behandelte vier Patienten der vierten Generation. In einem Fall wurden 6 Fibrolysinspritzen in den Glutaeus maximus gemacht, in der Hoffnung, dadurch eine Verminderung der fibromatösen Entartung zu erzielen. Der Erfolg war negativ, ebenso wie in 3 weiteren Fällen, in denen

die entarteten Partien am Oberkiefer ganz oder auch nur teilweise in mehreren Sitzungen mit Skalpell und Schere abgetragen und dann mit dem Galvanokauter nachgebrannt wurden. Erst als die Zähne, resp. Wurzeln entfernt wurden, bildete sich das entartete Zahnfleisch zur normalen Form zurück.

Eine Ursache für die Erkrankung kann H. Weski nicht angeben. Ueberhaupt sind die Ansichten über die Aetiologie der fibromatösen Entartung ebenso zahlreich wie verschieden. Es ist strittig, ob lokale, akute, resp. chronische Reize bei ihrer Entstehung eine Rolle spielen, oder ob bei den von ihr befallenen Patienten eine besondere Disposition für diese Krankheit vorhanden ist. In den Fällen von Weski[25]), Stein[22]) und von dem von mir angeführten Fall I kann wohl mit Recht von einer besonderen Familiendisposition für fibromatöse Entartung gesprochen werden.

Außer diesen Fällen, bei denen die Patienten durch Familienerblichkeit besonders für fibromatöse Entartung disponiert zu sein scheinen, gibt es Fälle, bei denen die Gravidität eine große Rolle spielt. Entweder entartet in diesen Fällen während der Schwangerschaft das Zahnfleisch fibromatös oder kleine Tumoren werden plötzlich groß oder es entstehen Rezidive. Nach Grüner[7]) ist die Gravidität nur als anregendes, bezw. auslösendes Moment anzusehen. Es müßten im Munde bereits Geschwulstkeime vorhanden sein, aus denen die Geschwulst hervorgeht. Er bezeichnet es als naheliegend, die bei der Schwangerschaft veränderte innere Sekretion verantwortlich zu machen. Einen Fall, der wegen des wiederholten Auftretens von fibromatöser Entartung während der Schwangerschaft besonders bemerkenswert ist, hatte ich Gelegenheit selbst zu beobachten.

Fall II. Patientin Emma K., Ehefrau, 29 Jahre, gibt folgendes an: Während einer Schwangerschaft im Jahre 1917 hätten sich am Unterkiefer rechts und links Geschwülste gebildet. Es seien ihr damals die Mahlzähne rechts und links entfernt und die Geschwülste abgetragen worden. Im Februar 1919 während einer Schwangerschaft bemerkte sie oberhalb des mittleren Schneidezahnes eine erbsengroße rötliche Geschwulst, die beim Essen leicht blutete. Die Geschwulst vergrößerte sich allmählich über den ganzen Oberkieferfortsatz und soll sich seit 3 Wochen auch im Unterkiefer zeigen. Es besteht nach wie vor leichtes Bluten beim Essen, auch am Morgen soll der Mund voll Blut sein.

Befund: Mittelkräftige, etwas blasse Frau im 8. Schwangerschaftsmonat. Bei ruhiger Haltung steht der Mund halb offen. Die

Oberlippe ist ein wenig in die Höhe gehoben und man sieht zwischen ihr und den sichtbaren Frontzähnen einen blauroten, mehrfach eingekerbten Wulst hervorragen. Beim Oeffnen des Mundes sieht man (siehe Fig. 5)

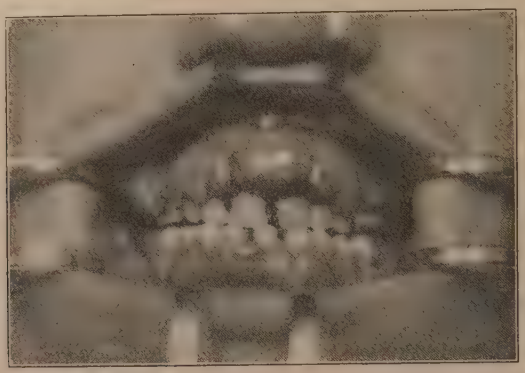

Figur 5.

das Zahnfleisch labial und buccal von $\underline{|3}$ bis $\underline{8|}$ in eine geschwulstartige, blaurote, höckrige Masse verwandelt, die die Zähne zum Teil schürzenartig bedeckt. Diese Massen gehen um $\underline{8|}$ herum auf den Gaumen bis zum rechten Eckzahn. Auf der linken Seite ist die Erscheinung weniger deutlich ausgeprägt, nur zwischen zwei Molaren zieht sich dort ein dickes, blaurotes Zahnfleischband hindurch. Unten fehlen sämtliche Mahlzähne; auch hier ist das Zahnfleisch labial von $\overline{3|}$ bis $\overline{|3}$ in eine lappige Masse umgewandelt, an der besonders stark wulstartig verwandelte Zahnfleischpapillen auffallen. Die geschwulstartigen Massen fühlen sich durchweg elastisch weich an. Erst bei stärkerem Druck entleert sich zwischen den Zähnen ein wenig Blut. Zahnsteinansatz ist an den Zähnen nicht festzustellen, Schneidezähne sind oben und unten ein wenig locker.

Mikroskopischer Befund: Die mikroskopische Untersuchung der von den Alveolarfortsätzen abgelösten Gewebsstücke zeigt (s. Fig. 6) ein außerordentlich gefäßreiches entzündliches Granulationsgewebe. Die Gefäße sind an einigen Stellen sehr weit. Das Gewebe ist von relativ großen, meist rundlichen Zellen durchsetzt, die einen Kern und mit alkalischem Methylenblau dunkelfärbbares Protoplasma besitzen: Plasmazellen. Vorwiegend finden sich diese in der Umgebung der Gefäße angeordnet, während sie in den dicht unter dem Epithel gelegenen Teile der Schleimhaut nur spärlich vorhanden sind. Außer Plasmazellen finden sich noch kleine mononucleäre Zellen vom Charakter der Lymphozyten, endlich polynucleäre Leukozyten, die aber

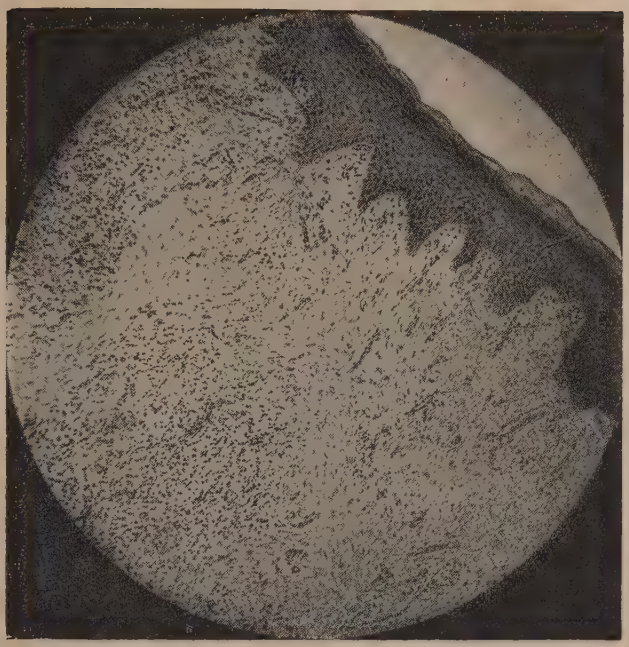

Figur 6.

erst in den äußeren Schichten des Gewebes reichlicher erscheinen.

Färbbare Bindegewebsfasern sind in reichlicher Menge vorwiegend in dem tieferen Teil des Gewebes vorhanden. Ebenfalls finden sich dort elastische Fasern in geringer Menge, vorwiegend in den Wandungen der größeren Gefäßchen.

Die Oberfläche des fibromatös entarteten Zahnfleisches zeigt vielfach noch das geschichtete Plattenepithel. Stellenweise wird es aus ziemlich dicken Lagen gebildet mit reichlichem unter sich anastomosierenden Zapfen mit netzartigen Fortsätzen. Diese Fortsätze gehen verschieden tief in das Gewebe und erscheinen an manchen Stellen in die Länge gezogen. Stellenweise ist das Epithel sehr dünn, bezw. fehlt vollständig, namentlich über aus dem übrigen Gewebe vordringenden und sich vorwölbenden Höckern und Protuberanzen.

Diagnose: Fibromatöse Entartung des Zahnfleisches.

Operation: 10. 10. 1919. Patientin erhält 0,02 M. Nach Novacain-Suprarenin-Injektion werden die fibromatösen Tumoren umschnitten und unter gleichzeitiger Entfernung der kariösen $\underline{6|}$ und $\underline{|6}$ vom Alveolarfortsatz des Oberkiefers abgelöst. Tamponade, die rechts oben palatinal durch Naht, im übrigen durch eine Celluloid-

prothese gehalten wird. Da nach Aufhören der Suprarenin-Wirkung, eine stärkere Nachblutung befürchtet werden muß, wird Patientin in die Privatklinik überführt.

11. 10.: Patientin klagt über starke Schmerzen; geringe Nachblutung.

12. 10.: Da keine weitere Blutung vorhanden, Entfernung der Celluloidprothese.

15. 10.: Entfernung der durch Naht gehaltenen Tamponade; der Alveolarfortsatz ist schleimig belegt; an einzelnen Stellen bilden sich bereits Granulationen. Die Verdickungen an den Interdentalräumen werden mit Chlorzink geätzt und Spülen mit Natronwasser verordnet.

16. 10.: Patientin wird aus der Klinik entlassen.

21. 10.: Abtragung der Geschwulstmassen im Unterkiefer; keine erhebliche Nachblutung.

Ende November stellt sich Patientin wieder vor. Es finden sich auf den operierten Stellen, namentlich an den Interdentalpapillen auffallend starke Zahnfleischwucherungen. Diese werden wiederum abgetragen und geätzt. Die Nachblutung ist ziemlich stark; sie steht nach Tamponade.

Mitte Dezember ist ein Teil der operierten Wundflächen gut verheilt; an einigen Stellen, namentlich wieder an den Interdentalpapillen, haben sich wiederum starke Wucherungen gebildet. Abermalige Abtragung. Tamponade.

Dieser Fall ist aus den verschiedensten Gründen bemerkenswert. Nachdem vor 2 Jahren im rechten und linken Unterkiefer sich fibromatöse Entartung gefunden hat, tritt sie jetzt in der Mitte des Unterkiefers und am größten Teil des Oberkiefer-Alveolarfortsatzes auf, von $\underline{8}|$ bis $|\underline{3}$ Jedesmal tritt aber hier die fibromatöse Entartung während der Schwangerschaft auf. Da weder eine Prothese getragen wird, noch Wurzeln, die einen Reiz auf das Zahnfleisch ausüben können, vorhanden sind, muß hier wohl von einer Disposition der Patientin für fibromatöse Entartung des Zahnfleisches gesprochen werden. Für die Grüner'sche[7]) Annahme, daß durch Gravidität „Geschwulstkeime erst florid werden", könnte dieser Fall ein unterstützendes Moment sein. Daß es sich bei dem erneuten Auftreten von fibromatöser Entartung im Jahre 1919 nicht etwa um ein Rezidiv von 1917 handelt, geht schon daraus hervor, daß dieses Mal das Zahnfleisch an ganz anderer Stelle fibromatös entartet ist als vor 2 Jahren. Es bleibt abzuwarten, 1. ob die immer wieder auftretenden Wucherungen an den jetzt operierten Wundflächen beim Aufhören der Gra-

vidität verschwinden, und 2. ob an den bis jetzt noch nie von fibromatöser Entartung ergriffenen Stellen — Alveolarfortsatz im linken Oberkiefer — bei einer eventuellen abermaligen Gravidität oder ohne eine solche des Zahnfleisches ebenfalls fibromatös entarten wird.

Während bei den eben angeführten Fällen die Aetiologie der fibromatösen Entartung einen Zusammenhang mit besonderer Disposition infolge Erblichkeit, bezw. Gravidität aufwies, folgen nun zwei weitere Fälle, bei denen die Entstehungsursache ganz unerklärbar ist.

Fall III. So operierte Williger eine 25jährige Frau mit unvollständigem Gebiß, bei der das Zahnfleisch nur an den Stellen, an denen Zähne vorhanden waren, fibromatös entartet war. Nach Entfernung dieser Massen und der Zähne trat Heilung ein. Ein Rezidiv trat nicht auf. Hier war die Ursache nicht festzustellen.

Ausführlichere Angaben stehen mir in einem vierten Fall zur Verfügung, auf den Williger bereits in „Partsch, Handbuch der Zahnheilkunde", hinweist. Der Fall ist wegen des Auftretens eines Rezidivs nach 4 Jahren besonders interessant.

Fall IV. I. Teil 1911: Vorgeschichte: Patient Max W., 26 Jahre, Bauarbeiter, gibt an, daß er früher nie ernstlich krank gewesen sei. Seit etwa 7 Monaten habe er bemerkt, daß sich ohne nachweisbare Ursache an seinem Zahnfleische Wucherungen bildeten, die allmählich an Größe zunahmen und häufiger bluteten. Er suchte einen Dentisten auf, der ihn an einen Zahnarzt verwies. Patient kam darauf in die chirurgische Abteilung des zahnärztlichen Universitäts-Instituts zur Behandlung.

23. 6. 1911: Befund: Mittelgroßer kräftiger Mann. Gesunde Gesichtsfarbe.

Innere Organe: ohne Befund.

Nach Oeffnen des Mundes sieht man (s. Fig. 7) ein mangelhaft gepflegtes Gebiß. Zähne gelbbraun verfärbt, mäßig stark mit Zahnstein belegt. Es fehlen nur wenige Zähne. Im Oberkiefer, dicht unterhalb der Umschlagsfalte beginnend, sieht man, daß das Zahnfleisch von $\underline{5}|$ bis $|\underline{5}$ entzündlich gerötet, geschwulstet und geschwollen ist. Es hängt schürzenartig bis fast zur Schneide über die Zähne herüber. Dieser Wulst ist etwa 0,5 cm stark. Im Bereiche der Molaren sieht man beiderseits ebenfalls wulstige Wucherungen, die nicht so weit wie im Bereiche der Frontzähne herunterhängen. Im Bereiche des harten Gaumens zieht sich die Geschwulst nach der Mittellinie zu bis etwa 1,5 cm vom Zahnfleischrande entfernt. Die über die Frontzähne herabhängenden Partien lassen sich leicht abheben, so daß man die Zähne

bis zum Zahnhalse übersehen kann. Die Geschwulst fühlt sich weich, fast schwammig an. Sie blutet nur bei energischer Berührung. Die gleiche Erscheinung sieht man im Bereiche des Unterkiefers von $\underline{5}|$ bis $|\overline{5}$ nur ist die Stärke geringer — ca. 0,25 cm dick. Aber auch hier reicht die Geschwulst bis fast zur Schneide und läßt sich ebenfalls leicht abheben. Im Bereiche der unteren Molaren finden sich nur kleine Wülste.

Figur 7.

Behandlung: Unter lokaler und Leitungsanästhesie Abtragung der Geschwulst mit dem Messer in mehreren Sitzungen, zunächst im Bereiche der Frontzähne rechts und links. Danach starke Nachblutung am Nachmittag, die auf Kompression steht. In einer zweiten Sitzung Abtragung im Bereiche der Molaren. Später soll auch die rechte Seite in gleicher Weise gesäubert werden.

Die vom pathologischen Institut der Charité ausgeführte mikroskopische Untersuchung ergibt fibromatöse Entartung.

23. 9. 1911: Patient stellt sich heute wieder vor. Die linke Seite ist gut verheilt. Abtragung auf der rechten Seite. Naht über Jodoformgazetamponade. Keine Nachblutung. Patient wird entlassen.

II. Teil 1915. Vier Jahre später wird der Patient Max W. wegen „tumorartiger Verdickung am Oberkiefer" dem Reservelazarett Berlin (zahnärztliche Universitätsklinik) überwiesen.

Vorgeschichte. W. gibt an, daß er früher nie krank gewesen sei, insbesondere leugnet er Lues-Infektion. Vor etwa 5 Jahren fing das Zahnfleisch an zu wuchern ohne erkennbare Ursachen. Er wurde damals im zahnärztlichen Institut der Universität Berlin behandelt. Es handelte sich um lappige Fibrome, die unter Erhaltung der Zähne entfernt wurden. W. trat dann am 2. August ein, wurde als überzählig bald wieder entlassen. Am 20. 12. wurde er erneut eingezogen. Damals sollen keine Zahnfleischwucherungen bestanden haben. Im April 1915 bildete sich auf dem behaarten Kopf eine akute Entzündung. Anfang April stürzte W. im Schützengraben und schlug sich die 4 oberen vorderen Zähne lose. Wegen dieser Lockerung der Frontzähne und wegen des Kopfaufschlages kam W. über ein Feldlazarett in das Kriegslazarett „Hermann" in Alexandrowo. Dort wurde angeblich Wassermann gemacht und W. — angeblich gegen seinen Willen — sämtliche Zähne entfernt. Das Fibrom soll nur in geringer Ausdehnung wieder gewachsen gewesen und zufällig entdeckt worden sein. Störungen soll es nicht verursacht haben. Das Kopfekzem soll sehr bald abgeheilt sein. Die Blutuntersuchung wurde angeblich ausgeführt, weil die Zahnfleischerkrankung auf Lues zurückgeführt wurde. Der Wassermann soll negativ gewesen sein. Der Bescheid soll zurückgekommen sein, nachdem die Zähne bereits entfernt waren. Darauf wurde W. hierher überführt.

Befund: W. ist ein mittelgroßer, kräftiger Mann in regelrechtem Ernährungszustande. Die Farbe der Haut und der sichtbaren Schleimhäute ist regelrecht. Augen und Ohren ohne Befund, Brust- und Baucheingeweide sind frei von nachweisbaren, krankhaften Veränderungen. Kein Hautausschlag mehr nachweisbar. Der Mund kann zur vollen Weite geöffnet werden. Es ist kein Zahn mehr vorhanden. Auf dem Alveolarrande sieht man, daß oben die Zähne $\underline{54321|12345}$ vor nicht allzu langer Zeit entfernt sind. Die Alveolen sind bereits wieder geschlossen. Doch ist der Alveolarrand noch nicht so stark geschrumpft, wie man dies nach lang zurückliegender Entfernung von Zähnen sieht. In der Gegend $\underline{|3}$ fühlt man eine stärkere Vorwölbung. Die großen Backzähne im Oberkiefer sind anscheinend vor längerer Zeit bereits entfernt. Im Bereiche der Zähne $\underline{876|678}$ sind die Alveolarränder bereits stärker geschrumpft, so daß man annehmen muß, daß diese Zähne vor längerer Zeit entfernt worden sind. Im Unter-

kiefer sind anscheinend frisch entfernt $\overline{854321}|12345.\overline{78}$. Ueber die Zahnfächer hängen lappenartig gewulstete Geschwülste herüber. W. klagt über die Herabsetzung seiner Kaufähigkeit infolge des Verlustes der Zähne.

Krankheitsbezeichnung: Geschwulstbildung an beiden Kiefern. Fibromatöse Entartung.

Verlauf: Säuberung des Mundes. Bromural 0,6, örtliche Betäubung. Die lappigen Geschwülste werden abgetragen. Die scharfen Kanten der Alveolarränder werden mit der Knabberzange entfernt. Dabei kommt die Krone des retinierten $|\underline{3}$ zum Vorschein. Der Zahn wird mit Hammer und Meißel freigelegt und entfernt. Die Wundränder werden mit einigen Nähten vereinigt.

29. 6.: Die Wunden sehen gut aus.

3. 7.: Nähte werden entfernt; ungestörter Heilungsverlauf.

5. 7. Da W. bei der Entfernung der Geschwülste im Oberkiefer unter örtlicher Betäubung sich sehr unbändig benommen hat, bekommt er diesmal Scopomorphin 1,0 + 0,5. Danach Bromäthernarkose. Die Geschwülste werden in gleicher Weise wie im Oberkiefer entfernt. Beim Abtragen der vorspringenden Alveolarkanten finden sich noch kleine Wurzelreste von $\overline{8,1}|$. Sie werden entfernt. Danach werden die Wundränder genäht. An den entfernten Wurzelresten sieht man ziemlich frische Bruchstellen.

6. 7.: W. gibt nachträglich an, daß die beiden Zähne $\overline{8,1}|$ in Alexandrowo abgebrochen seien.

9. 7.: Wunden sehen gut aus.

13. 7. Nähte werden entfernt.

19. 7.: In der Gegend 4 steht der vordere Alveolarrand noch etwas vor. Auch findet sich hier noch ein erbsengroßes Stück des Fibromes. Unter örtlicher Betäubung wird der Fibromrest entfernt. Die vorspringende Knochenkante des Alveolarrandes wird abgetragen. Die Wunde wird vernäht.

24. 7.: Die Naht wird entfernt. Ungestörte Heilung.

30. 7.: Die Wunden beginnen gut zu vernarben.

6. 8.: Alveolarränder beginnen regelrecht zu schrumpfen.

13. 8.: Alveolarränder glatt.

20. 8.: Zustand unverändert.

27. 8.: Desgleichen.

5.-8. 9.: Urlaub.

13. 9.: Ober- und Unterkieferzahnersatzstück wird bewilligt.

Entlassungsbefund: W. klagt über Herabsetzung seiner Kaufähigkeit. W. ist ein mittelgroßer, kräftiger Mann in regelrechtem Ernährungszustand mit straffer Muskulatur und gut entwickeltem Knochenbau. Farbe der Haut und der sichtbaren Schleimhäute ist regelrecht. Größe 166 cm. Gewicht: 66 kg. Die Brust- und Bauch-eingeweide sind frei von nachweisbaren krankhaften Veränderungen. Der Mund kann zur vollen Weite geöffnet werden. W. ist vollkommen zahnlos. Die Alveolarränder sind fest, die Schleimhaut, abgesehen von Narben als Operationsfolgen, glatt und derb.

Bis heute ist bei diesem Fall kein weiteres Rezidiv eingetreten und auch die Wahrscheinlichkeit für ein Rezidiv nicht vorhanden. Obwohl im Jahre 1911 die fibromatös entarteten Massen gut entfernt wurden, trat hier nach 4 Jahren Rezidiv ein, das nach Entfernung sämtlicher Zähne und Abtragung der Geschwulstmassen ausheilte. Diese beiden zuletzt angeführten Fälle könnten die Behauptung Musgrove's[14]) unterstützen, nach der in einem zahnlosen Munde niemals das Zahnfleisch fibromatös entarten könne, sondern daß das Vorkommen von fibromatöser Entartung an das Vorhandensein von Zähnen oder Zahnwurzeln gebunden sei.

Unterstützt wird Musgrove's[14]) Ansicht auch durch den absoluten Heilerfolg bei Operationen der fibromatösen Entartung unter gleichzeitiger Entfernung der Zähne. Heath[8]) berichtet von einem Rezidiv, nachdem nur die erkrankten Zahnfleischpartien entfernt sind. Erst als auch sämtliche Zähne mitextrahiert wurden, trat Heilung ein. Ebenso ist es in den Fällen Mac Gillivray[6]), Metnitz[12]) und M. Kraus[11]). Dagegen wurde in dem Stein'schen[22]) Fall das Hauptaugenmerk auf die Erhaltung der Zähne gerichtet und nur das gewucherte Zahnfleisch operativ abgetragen und der Grund des Bindegewebes kauterisiert. Von diesem 1918 operierten Fall ist ebenso wie von dem ebenfalls in Berlin 1918 operierten Parallelfall bis heute von einem Rezidiv nichts bekannt geworden. Damit ist aber nicht bewiesen, daß ein Rezidiv nicht mehr eintritt, denn wir sehen aus dem zuletzt angeführten Fall IV. Max W., daß ein Rezidiv beim Vorhandensein von Zähnen auch noch nach mehreren Jahren auftreten kann. Dagegen beweisen uns neben den beiden zuletzt angeführten Fällen aus dem Berliner Universitäts-Institut und die Veröffentlichungen in der Literatur, daß bei Operation der fibromatösen Entartung unter gleichzeitiger Entfernung der Zähne Rezidive nie mehr eintreten. Auch H. Weski[25]) sah erst endgültige Heilung eintreten, nachdem die Zähne bei der Operation gleichzeitig entfernt

wurden. Er stellt wörtlich die Lehre auf, „daß die Hypertrophie des Zahnfleisches zu normaler Form sich nach Entfernung von Zähnen und Wurzeln zurückbildet". Diese Lehre könnte so aufgefaßt werden, daß es genügt, nur sämtliche Zähne und Wurzeln zu entfernen, um eine Heilung der Krankheit zu erreichen, ohne die entarteten Massen restlos abzutragen. Nirgends ist aber aus der Literatur oder aus seinen behandelten Fällen ein Beweis dafür zu ersehen, daß nach bloßer Entfernung der Zähne sich das Zahnfleisch spontan zur normalen Form zurückbildet. Fassen wir die Ergebnisse der hier und in der Literatur veröffentlichten Fälle zusammen, so sehen wir, daß trotz gründlicher Operation der fibromatösen Entartung bei Erhaltung der Zähne in den meisten Fällen Rezidive eintraten, gleichgültig, ob eine besondere Disposition für die Erkrankung vorzuliegen schien oder nicht. Im anderen Falle erfolgte jedesmal trotz eventueller Disposition (s. H. Weski[25]) nach der Operation unter gleichzeitiger Entfernung der Zähne dauernde Heilung (vgl. Heath[8]), Mac Gillivray[6]), Metnitz[12]), M. Kraus[11]), H. Weski[25]) und meine Fälle III und IV).

Diese Ergebnisse beweisen die Richtigkeit folgenden Satzes:

Sind bei restloser Entfernung der fibromatös entarteten Massen die Zähne und Wurzeln der von der Krankheit befallenen Kiefergegend gleichzeitig mitentfernt worden, so ist die Heilung an diesen Stellen eine dauernde.

Die Tatsache, daß nach der Operation mit gleichzeitiger Entfernung der Zähne dauernde Heilung eintritt, spricht zweifellos dafür, daß der Ausgangspunkt der Krankheit in der unmittelbaren Umgebung der Zähne zu suchen ist.

Fassen wir unsere Erfahrungen noch einmal zusammen, so erhalten wir folgendes Bild:

Es handelt sich bei der fibromatösen Entartung des Zahnfleisches um eine eigentümliche Wucherung des Zahnfleisches, die die Zähne wallartig umgibt oder auch förmlich einschließt. Das Leiden an sich verursacht keine bedeutenden Beschwerden. Erst im fortgeschrittenen Stadium wird der Kauakt durch die fibromatös entarteten Zahnfleischmassen gestört und der Patient in seinem Aussehen beeinträchtigt. Die tumorähnliche Entwicklung und die Aussichtslosigkeit jeder anderen Behandlung indizieren die chirurgische Entfernung der kranken Partien. Für die Aetiologie sind keine sicheren Anhaltspunkte vorhanden, und es bleibt weiterer Forschung vorbehalten festzu-

stellen, ob ein lokaler Reiz die eigentliche Ursache für die Entstehung von fibromatöser Entartung ist, oder ob dieser Reiz nur ein auslösendes Moment für das Floridwerden bereits im Munde vorhandener Geschwulstkeime bildet.

Meinem verehrten Lehrer Herrn Professor Dr. Williger spreche ich für die Anregung und Förderung der Arbeit, sowie Ueberlassung der Fälle meinen ganz ergebensten Dank aus.

Literaturverzeichnis.

1. Aschoff, Pathologische Anatomie 1911.
2. Becker, Symmetrische Fibrome im Bereiche der Oberkiefer. C. Bl. f. Z. Bd. XXXX, H. 1.
3. Bardeleben, Lehrbuch der Chirurgie.
4. Bauer, Die chronische Hypertrophie der Gingiva, Zeitschr. f. Mund- und Kieferchirurgie und Grenzgebiete 1917, 2. Bd., 3. Heft.
5. Cohnheim, Allgemeine Pathologie Bd. I, 44.
6. Mac Gillivray, s. Heath Nr. 8.
7. Grüner, Die Epulis und ihre Therapie. D. M. f. Z. 1915.
8. Heath, A clinical lecture in a case of hypertrophic of the gums. Brit. med. Journal, May 1897.
9. Hesse, Die Epulis. Habilitationsschrift Jena 1907.
10. Hisey, A case of hypertrophic of the gums, Dental Cosmos 1893.
11. M. Kraus, Chronisch-hyperplastische Gingivitis, Zeitschr. f. Mund- und Kiefer-Chirurgie u. Grenzgeb. 1915, 1. Bd., Heft 2.
12. Metnitz, Wiener Z. M., Jahrgang III, 1901.
13. Mikulicz-Kümmel, Krankheiten des Mundes 1912.
14. Musgrove, Some growths and lessons of the jaws and adjacent structures met with in dental practice. Ref. D. M. f. Z. 1902, Heft 6.
15. Nasse, D. M. W. 1895.
16. Oestreich, Pathologische Anatomie 1915.
17. Partsch, D. M. f. Z. 1896 Heft 11. Geschwülste der Mundgebilde. Scheffs Handbuch d. Zhk. 1910, Bd. II.
18. Preiswerk-Maggi, Ueber kleine Mundgeschwülstchen, Oesterr. Zeitschr. f. Stomatologie 1910, H. 5.
19. Riebe, Welchen Einfluß üben die Schwangerschaft und die Menstruationsstörungen auf das Zahnfleisch aus. D. M. f. Z. 1885.
20. Sachse, B., Ueber einen Fall von Gingivitis hypertrophica. D. M. f. Z. 1909.
21. Spitzer, Ueber eine höchst seltene eigentümliche Affektion des Zahnfleisches. Oe.-Ung. V. f. Z. 1907.
22. Stein, Elephantiasis gingivae. D. M. W. 1918, H. 32; D. M. f. Z. 1918, H. 6.
23. Rosenstein, Symmetrische Geschwülste der Mundhöhle, D. M. f. Z. 1912, H. 5.
24. Virchow, Die krankhaften Geschwülste Bd. II.
25. H. Weski, Elephantiasis gingivae hereditaria. Im Druck.
26. Williger, Zahnärztliche Chirurgie 1911, Leipzig, 3. Auflage. Zur Aetiologie der Geschwulstbildung im Munde, D. M. f. Z. 1910. Gingivitis hypertrophica in Partsch, Handbuch d. Zahnheilkunde 1917.
27. Whiteley, E., Ein Fall von Hypertrophie des Zahnfleisches British Journal, Ref. Korrespondenzblatt f. Zahnheilkunde 1880, Heft 2.

ROSENTHAL & CO., BERLIN NW 21.